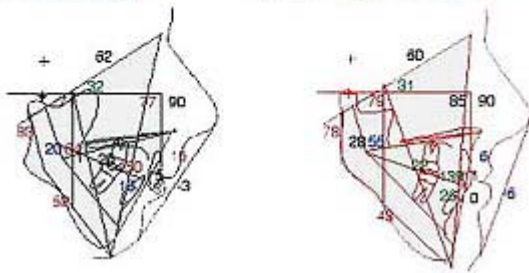
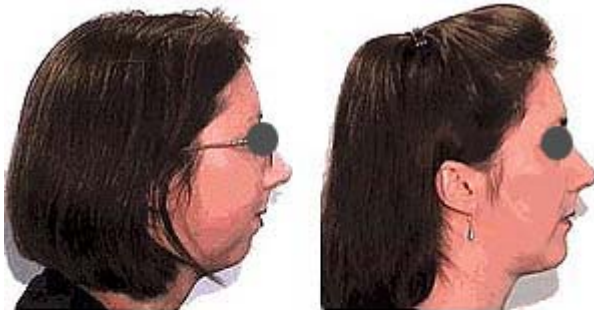



Richard N Carter DMD, MS
Portland Oregon USA

Traducción al Español
Dr. Jorge Mayora Ibarra



Initial records

Original Article

Published on 15-12-00

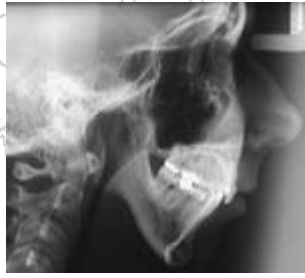Reporte de un Caso Quirúrgico en un Adulto con Clase II

Se presentó una mujer de 36 años de edad que manifestó como su queja principal que "A mi no me gusta mi mentón y quisiera tener la mandíbula más larga y llevar los dientes superiores hacia atrás a una posición más derecha". Ella fue referida por nuestro cirujano de cuello y cabeza, a quien se la había referido un cirujano plástico al que ella consultaba para un implante de mentón. El cirujano plástico se dio cuenta que este no era un proceso sencillo de sólo colocar un poco de hueso en el mentón, sino que era una deformidad esquelética y dentofacial mayor.

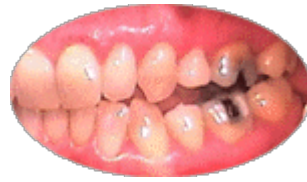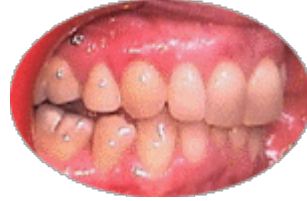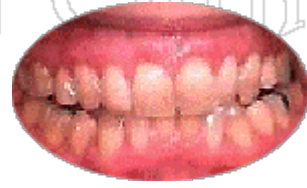Degeneración Condilar en Artritis Reumatoide Juvenil

Historia Médica: Artritis reumatoide juvenil sistémica, Tuvo un tratamiento "camouflage" previo de Ortodóncia (4 años) en otro Estado cuando era adolescente. Presentó Xerostomía. Tomaba methotrexate 7.5mg, prednisona 4mg para la artritis y doxepin de 35 mg para fibromialgia y para dormir.

La preparación Ortodóntica para la cirugía ortognática generalmente con lleva el eliminar las compensaciones dentales ocasionadas por la deformidad esquelética. Usualmente esto significa el avance o el inclinar hacia delante los incisivos superiores, y el enderezamiento y nivelación del arco inferior. Si un tratamiento ortodóntico previo ha incrementado las compensaciones en un intento de camuflagear las discrepancias esqueléticas, como fue en éste caso, el trabajo se hace más difícil. Se muestran los records iniciales



(0)



[más >>](#)

[about us](#) | [current issue](#) | [home](#)

Virtual Journal of Orthodontics ISSN - 1128 6547

Issue 3.3 - 2000 - <http://www.vjo.it/vjo033.htm>

Copyright © 1996-2000 All rights reserved

E-mail: staff@vjo.it