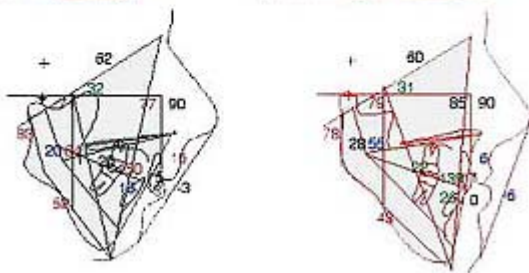
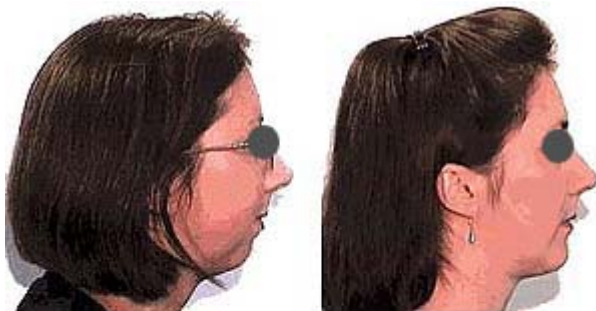
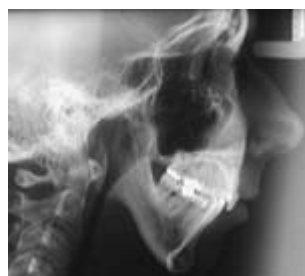


Richard N Carter DMD, MS
Portland Oregon USA



Prima del trattamento



Original Article
Published on 15-12-00

Caso clinico chirurgico in paziente di seconda classe

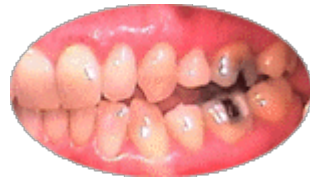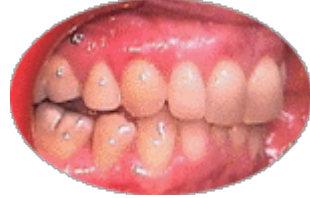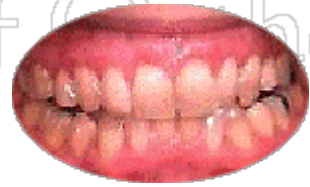Una paziente di 36 anni si presentava alla nostra osservazione con la richiesta di correzione estetica del mento ed il raddrizzamento degli incisivi superiori su suggerimento del chirurgo plastico che aveva precedentemente consultato per un impianto mentale.

Inviammo la paziente al chirurgo maxillo-facciale che diagnosticò una deformità scheletrica molto più importante di quanto fino ad allora considerato.

Degenerazione condilare in artrite reumatoide giovanile

Anamnesi: Artrite reumatoide giovanile. Progresso trattamento ortodontico di "camouflage" della durata di 4 anni eseguito in un altro Stato americano durante l'adolescenza. Xerostomia. Assume methotrexato 7.5mg, prednisone 4mg per l'artrite, e doxepina 35mg per la fibromialgia e per dormire.

L'Ortodonzia prechirurgica generalmente prevede la rimozione dei compensi dentali alle deformità scheletriche. Generalmente ciò significa l'avanzamento o l'inclinazione anteriore degli incisivi inferiori ed il raddrizzamento ed il livellamento dell'arcata inferiore. Se, come in questo caso, un precedente trattamento ha aumentato le compensazioni nel tentativo di camouflage della malocclusione il trattamento è più pesante. Queste le registrazioni iniziali:



[avanti >>](#)

[about us](#) | [current issue](#) | [home](#)

Virtual Journal of Orthodontics ISSN - 1128 6547
Issue 3.3 - 2000 - <http://www.vjo.it/vjo033.htm>
Copyright © 1996-2000 All rights reserved
E-mail: staff@vjo.it