

Significant Re-prints

Published on 10-08-04

Original article published on:
ORTHO Anno II Num. 1 2004
p. 37 - 46

S Velo
A Carano
C Incorvati
G Siciliani

MINISCREW ANCHORAGE SYSTEM (M.A.S.):

UNA NUOVA METODICA DI ANCORAGGIO
SCHELETRICO IN TECNICA LINGUALE

Abstract: Gli autori propongono un sistema di ancoraggio intraosseo intraorale tramite miniviti in titanio inserite nell'osso alveolare.

Authors' affiliations:

Scuola di specializzazione in
Ortognatodonzia
Università degli studi di Ferrara

Key words: miniscrew anchorage system, micro-implant skeletal anchorage, M.A.S., biomeccanica linguale, ancoraggio scheletrico.

Correspondence to:

StefanoVelo M.D. D.D.S. Cont. Prof.

Via Previtali 30 , Abano Terme

35120 Padova Italy

Tel: 049-667655

Fax: 049-667586

E -mail: velo.notnormal@libero.it

In tutte le tecniche ortodontiche un capitolo fondamentale è dedicato alla gestione dell'ancoraggio. Il suo utilizzo nel trattamento clinico appare decisivo nella conduzione del caso e spesso condiziona la scelta del piano di trattamento e il risultato terapeutico finale.

Si può dire che l'ancoraggio è spesso un limite fisico e concettuale che impone notevoli sforzi da parte dell'operatore e spesso una grande collaborazione da parte del paziente: condizioni queste che non facilitano la qualità, il comfort e la velocizzazione del trattamento ortodontico.



Infatti la dinamica dello spostamento dentale, sfruttando l'ancoraggio intraorale, sottostà alla terza legge di Newton, mentre l'utilizzo di ausiliari extraorali (ancoraggio extraorale) impone al paziente una collaborazione fondamentale, quasi mai gradita e condizionante l'esito del trattamento.

Dopo molti tentativi per trovare una via alternativa a questo "enpasse", finalmente all'alba del nuovo millennio si è giunti alla codificazione di un ancoraggio intraosseo-intraorale (scheletrico) completamente svincolato dai denti, da ausiliari intra ed extraorali e dalla collaborazione da parte del paziente.(1,2,3,5,6,8).

Questa innovativo metodo di ancoraggio lo abbiamo denominato M.A.S : Miniscrew Anchorage System.

To cite this article:

S Velo, A Carano, C Incorvati, G Siciliani

Miniscrew Anchorage System (m.a.s.): Una nuova metodica di ancoraggio scheletrico in tecnica linguale.

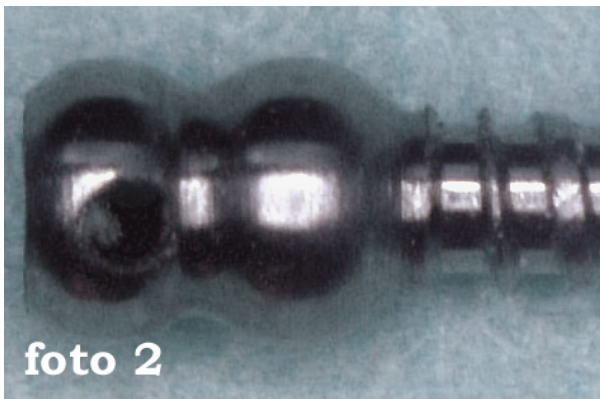
Virtual Journal of Orthodontics [serial online]

2004 August 10; 6 (2): p. 30-36

Available from
URL:<http://www.vjo.it/read.php?file=mas.pdf>

Copyright © V.J.O. 2004

ISSN 1128-6547



Esso utilizza delle miniviti al titanio da inserire nell'osso alveolare (safe zone) del paziente utilizzandole come punto fisico di ancoraggio. Questa rivoluzionaria metodica di ancoraggio scheletrico può essere applicata a qualsiasi tecnica ortodontica e in particolare alla tecnica linguale. Questa tecnica, grazie alla specifica ed esclusiva collocazione linguale degli attacchi, permette di inserire le miniviti in tutte quelle zone interradicolarari palatali, con estremi ed esclusivi vantaggi di biomeccanica che non sarebbero possibili nelle tecniche ortodontiche vestibolari. Il M.A.S. permette un superamento fisico e concettuale dell'ancoraggio tradizionale, introducendo una metodica poco invasiva, affidabile e di gran comfort per il paziente.

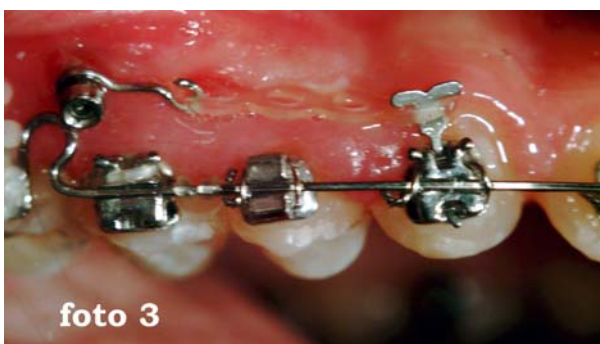
MATERIALI E METODI : CARATTERISTICHE DEL M.A.S. :

Le miniviti hanno una struttura in titanio (grado 5), sono di forma conica, selfdrilling, di tre tipi: il primo di 1,3 mm al collo e 1,1 alla punta (tipo A), il secondo 1,5 al collo e 1,3 alla punta (tipo B).

La lunghezza per entrambe è di 11 mm con la parte filettata di 8 mm.

Il terzo (tipo c) è 1,5 al collo e 1,3 alla punta con una lunghezza di 9 mm con la parte filettata di 6mm. (Foto 1)

La testa della vite ha una forma di due sfere che si incontrano e possiede un esagono interno per l'inserzione del cacciavite. Presenta un foro passante di 0,6 mm (foto 2) in cui si può inserire un filo metallico o un ausiliare tipo monkey hook (foto 3).



V.J.O. August 10; 6 (2)

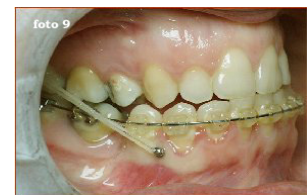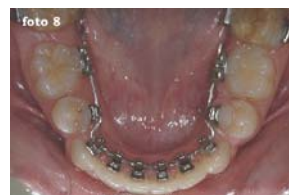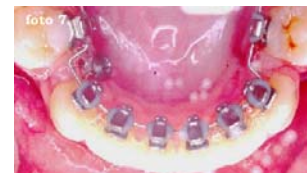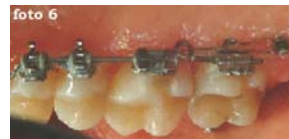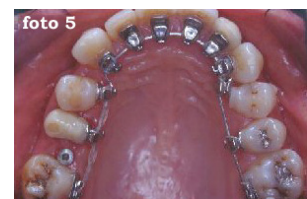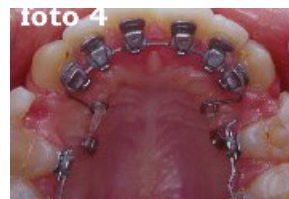Nel punto di unione delle due sfere è presente una scanalatura con funzione di aggancio per le trazioni (catenella elastica, coil spring).

Dall'inizio della sistematica ad oggi, sono state inserite 182 viti in 152 pazienti scelti in maniera random sia per le necessità di ancoraggio che per età e sesso.

INDICAZIONI :

In generale in tutte le condizioni in cui il caso necessita di ancoraggio. In particolare :

1. Retrazione dei canini e/o degli incisivi negli spazi postestrattivi (compresa metodica della "chiusura en masse"). (foto 4-5)
2. Distalizzazione molare (foto 6)
3. Uprighting dei molari
4. Mesializzazione settori posteriori di arcata (foto 7-8)
5. Correzione linee mediane
6. Correzione e controllo piano oclusale
7. Rotazioni dentarie
8. Applicazione elastici intercata di II o III Cl. (foto 9)



SITI ANATOMICI DI INSERZIONE IN TECNICA LINGUALE.

Le miniscrews possono essere inserite sia nell'osso mascellare che in quello mandibolare.

I siti di maggior utilizzo per il mascellare sono:

- Spazi interradicolarari linguali
- Tuber palatino
- Siti di estrazione dentaria

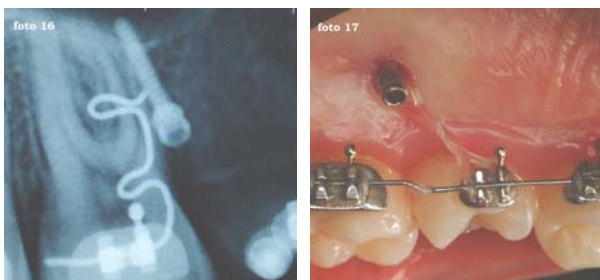
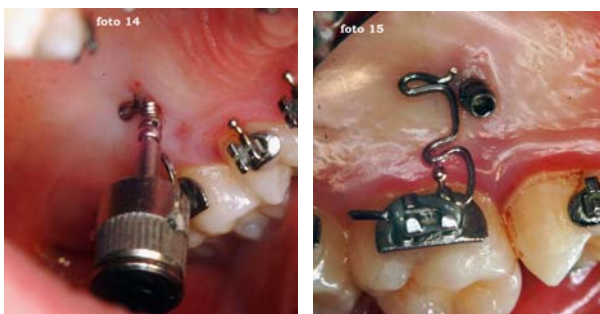
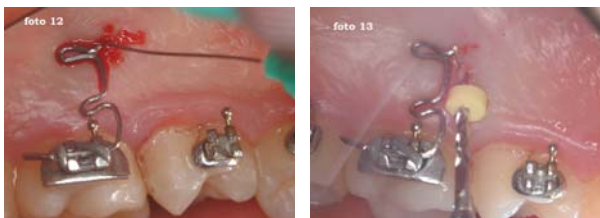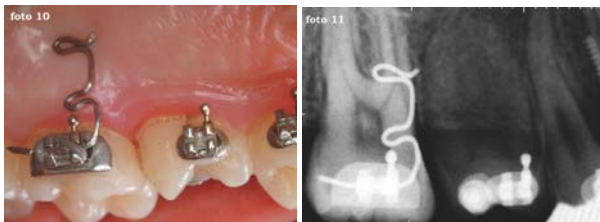
I siti di maggior utilizzo per la mandibola sono:

- Spazi interradicolari linguali
- Siti di estrazione dentaria
- Zone retromolari

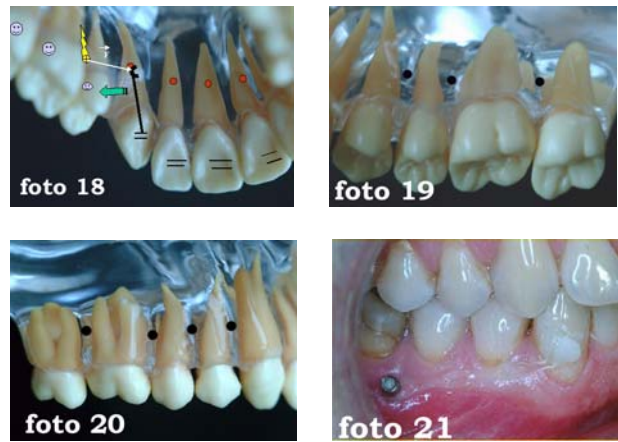PROTOCOLLO CHIRURGICO DEL M.A.S.

Timing :

1. Applicazione della dima di riferimento (Foto 10)
2. Radiografia endorale con dima in situ (Foto 11)
3. Anestesia locale (Foto 12)
4. Preparazione del sito con fresa lanceo-lata (Foto 13)
5. Applicazione manuale della minivite (Foto 14-15)
6. Radiografia endorale di controllo (Foto 16)
7. Applicazione immediata della trazione (Foto 17)



La procedura chirurgica appare semplice, poco invasiva, alla portata dell'ortodontista e seguendo attentamente il protocollo si evitano completamente potenziali complicanze quali lesioni radicolari o anatomiche in genere.



RISULTATI :

Dall'inizio della sistematica ad oggi, sono state inserite 182 viti in 152 pazienti scelti in maniera random sia per le necessità di ancoraggio che per età e sesso.

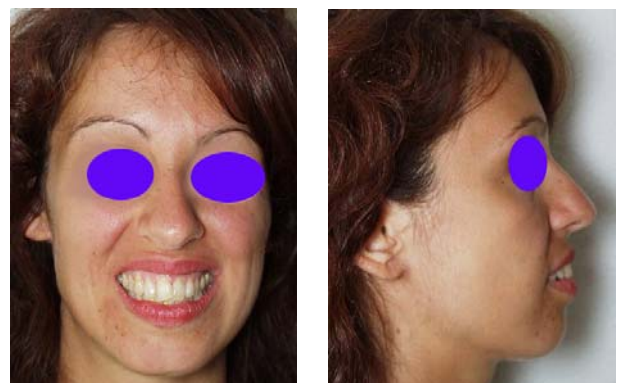Delle 182 viti inserite con la metodica descritta solo 3 non sono andate a buon esito. (5,4 %)

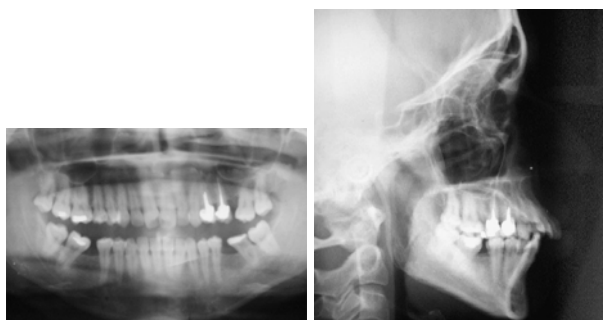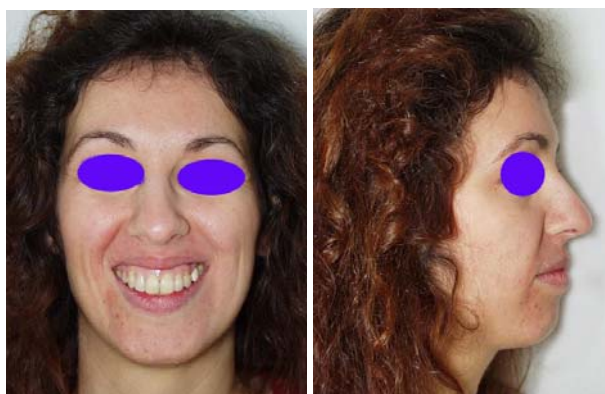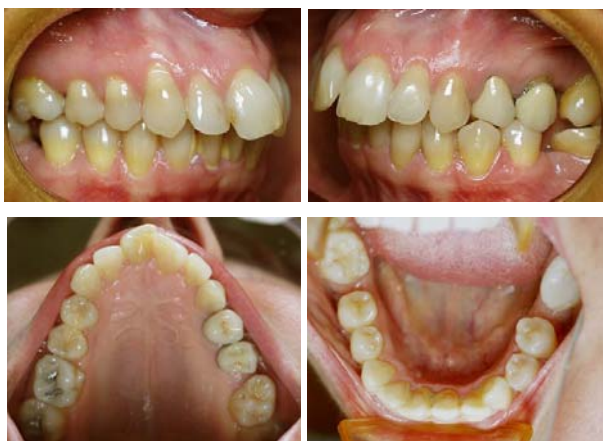L'insuccesso, immediatamente rilevato durante la fase chirurgica, è dovuto principalmente alla scarsa densità dell'osso e/o all'impossibilità di estendersi maggiormente in profondità nel sito implantare.

Infatti la condizione fondamentale per il successo del sistema è che la vite abbia una sua stabilità primaria alla fine dell'inserimento. Ricordiamo che è proprio quest'ultima a dare ritenzione alla vite e non una osteointegrazione che assolutamente non cerchiamo (4,7).

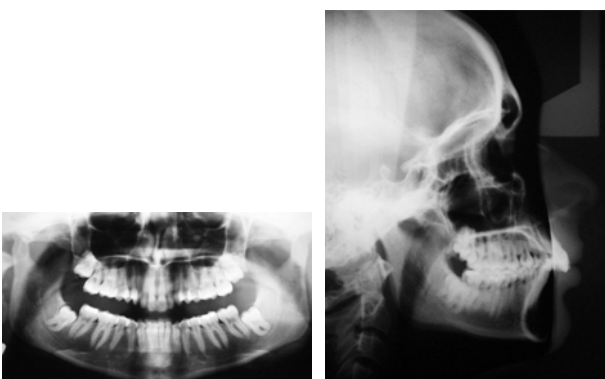
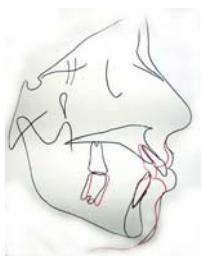
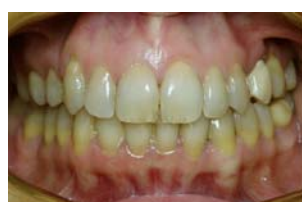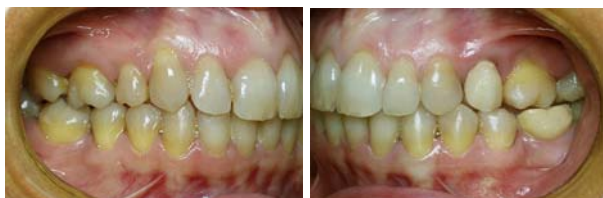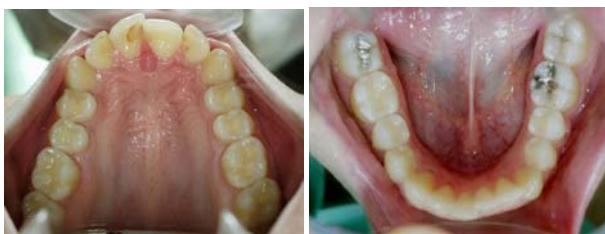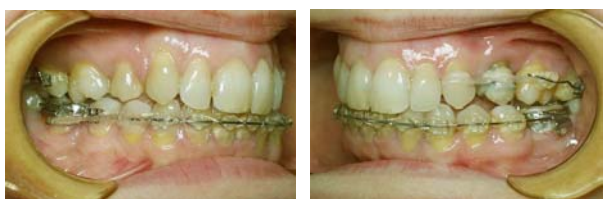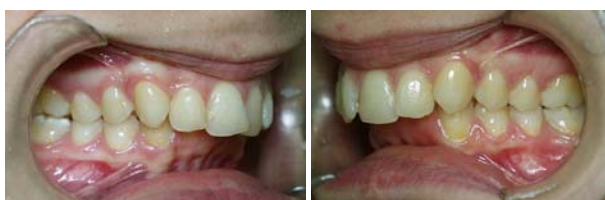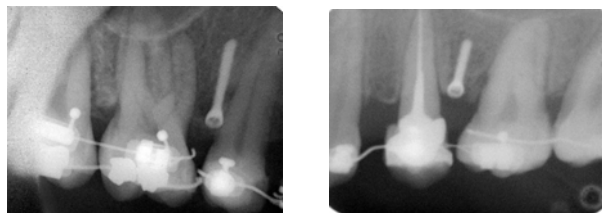
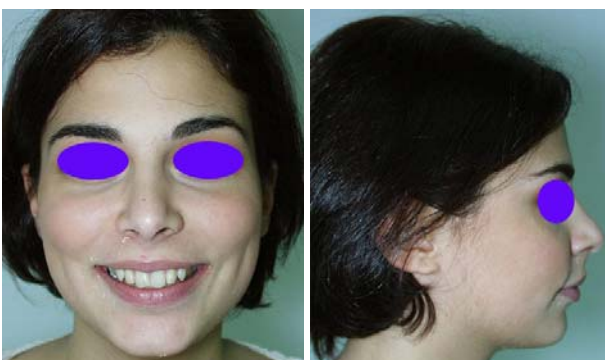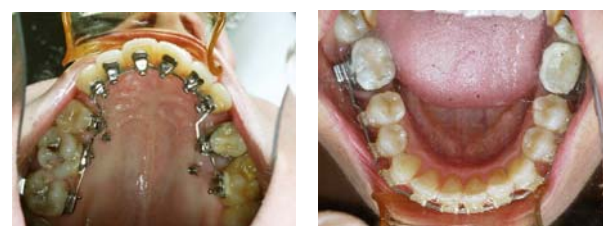CASI CLINICI :

Caso 1 : Diagnosi : II Cl. 2 div. ;
iperdivergenza scheletrica ; già ex 26,36,46
Piano di trattamento : Estrazione 14,24;
Tecnica Linguale ; M.A.S.





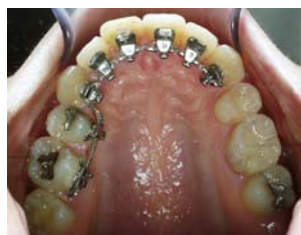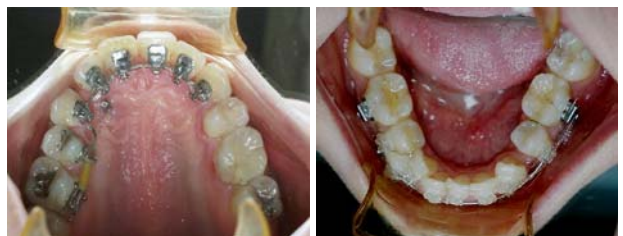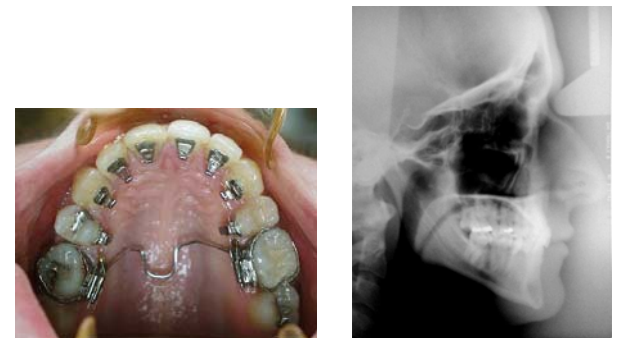
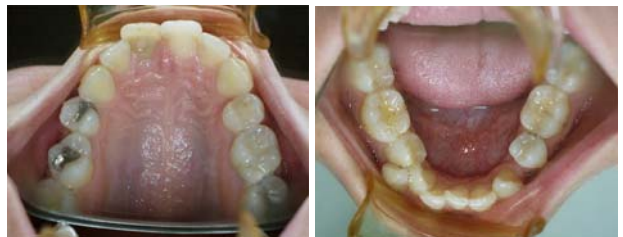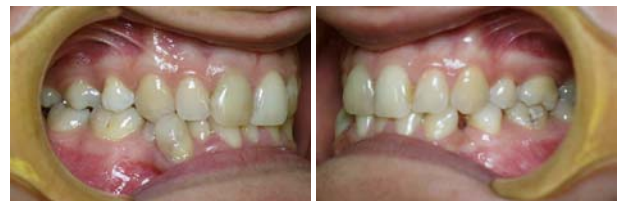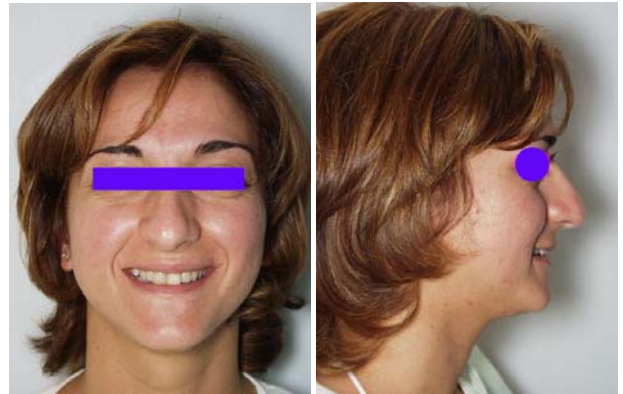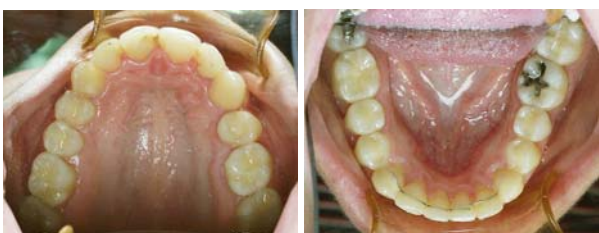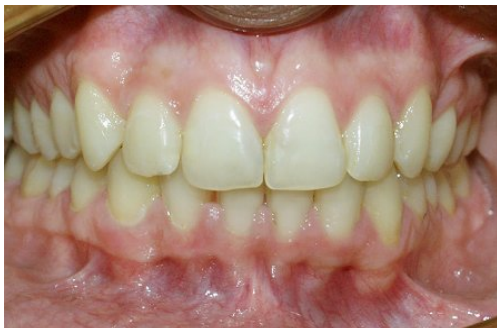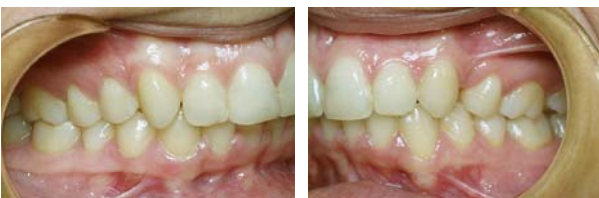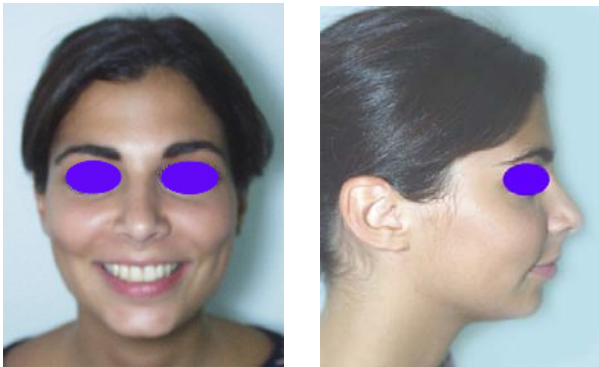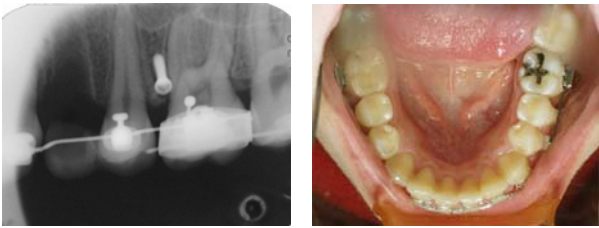
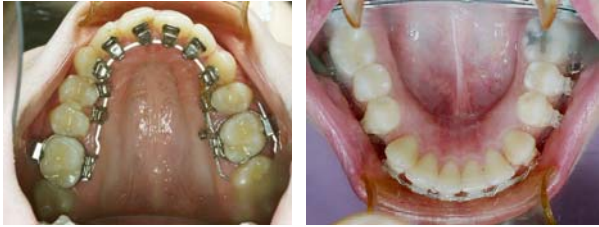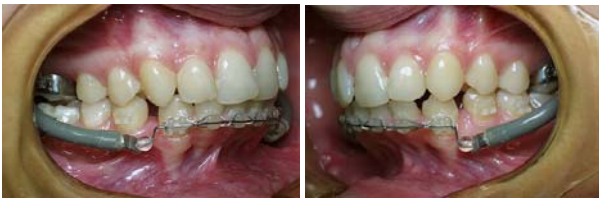Caso Clinico 2:
Diagnosi : II Cl. 1 Div. ; Ipodivergenza scheletrica;
Piano di Trattamento : Juser Jumper; Tecnica
linguale sup. , vestibolare inf. ; estrazione 14;
M.A.S.

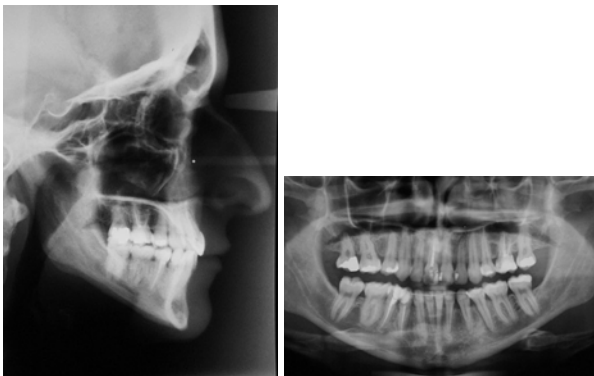
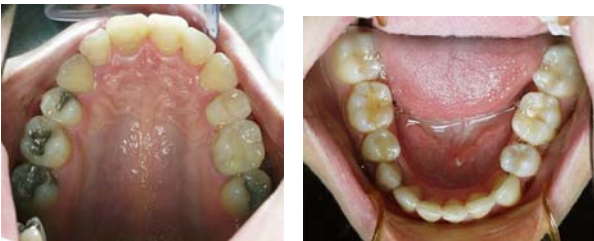
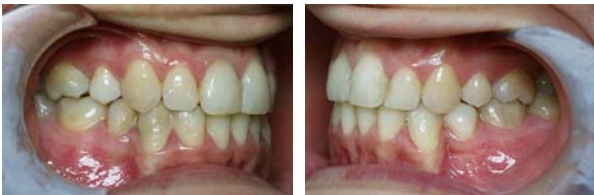
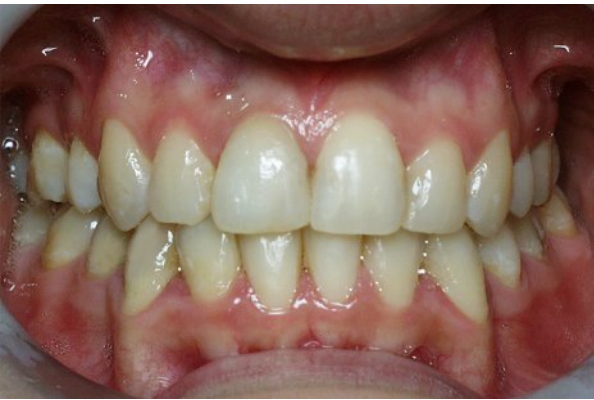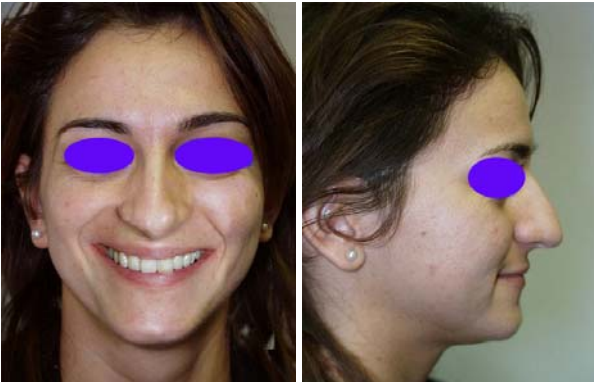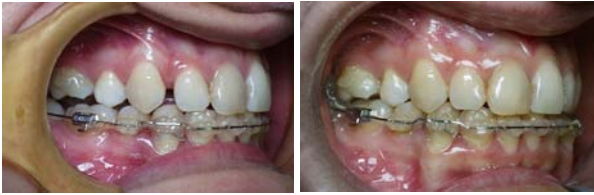Caso clinico 3:

Diagnosi : I Cl. ; normodivergenza scheletrica ;
DDM inf. ; già ex 14,16,24,34,44

Piano di Trattamento: Tecnica Linguale sup. ; vest.
Inf. , M.A.S.





CONSIDERAZIONI BIOMECCANICHE :

L' esclusiva collocazione degli attacchi in tecnica linguale unita alla applicazione delle miniviti, permette dei grandi vantaggi nella biomeccanica del trattamento .

Questo vale soprattutto per la zona palatina del mascellare dove, per la sua conformazione anatomica, la collocazione della minivite nelle zone interradicolari porta il punto di applicazione della forza più vicino al piano ideale passante per il centro di resistenza dei denti (esempio nella retrazione canina o incisiva) (foto 18) .

In questa maniera si induce un movimento più corporeo del dente, quindi più fisiologico, minimizzando il naturale effetto di inclinazione della corona riscontrabile nelle metodiche tradizionali. Questa ottimizzazione della biomeccanica consente inoltre una accelerazione dei tempi di trattamento.

Tra l'altro l'applicazione delle miniviti a livello delle " safe zone " interradicolari palatali (tra secondo premolare-primo molare, tra primo-secondo molare) appare più agevole grazie ad una maggiore disponibilità di spazio osseo mesiodistale dovuto alla anatomia dei molari che presenta un unica radice palatale e doppia invece vestibolare. (foto 19-20).

Tutta la volta palatina appare quindi una zona altamente indicata per una perfetta sinergia biomeccanica tra la tecnica linguale e la metodica M.A.S.

La collocazione della minivite nel lato linguale della mandibola trova spesso applicazione in tecnica linguale. Alcune volte, per motivi di comfort del paziente, la minivite può essere collocata vestibolarmente ed utilizzare dei piccoli " attachments " estetici vestibolari per la trazione dentale. Questo procedimento è ottimamente accettato dal paziente per il suo basso impatto visivo. (foto 21).

CONCLUSIONI:

Dall'esperienza fin qui registrata, il M.A.S. si è dimostrato affidabile e meritevole di ulteriore approfondimento nei suoi aspetti biologici, biomeccanici e clinici.

Numerosi risultano essere i suoi vantaggi rispetto, non solo alle tradizionali metodiche di ancoraggio intraorale, ma anche a tutte quelle legate ad un dispositivo implantare di tipo osteointegrato:

1. Completamente svincolato dalla posizione e dal numero dei denti

2. Gestione ottimale delle forze di trazione
3. Assoluta indipendenza dalla collaborazione del paziente con un ottimo comfort per lo stesso
4. Accorciamento dei tempi di trattamento anche perché l'ancoraggio scheletrico non necessita della preparazione dentale come prescritto da tutte le tecniche ortodontiche
5. Protocollo chirurgico di inserzione e rimozione della vite semplice e rapido
6. Possibilità di applicazione anche in terapia intercettiva
7. Basso costo
8. Carico immediato

Pensiamo che il M.A.S possa essere un valido ausilio nel superamento delle difficoltà poste dalla necessità dell'ancoraggio ortodontico in generale. In particolare rende ancora più semplificata ed ergonomica tutta la biomeccanica nella tecnica linguale, rendendo quest'ultima più confortevole per il paziente e più facile per l'ortodontista.

Sicuramente molti aspetti sono da approfondire ed abbisognano di una maggior casistica. Abbiamo pensato che il suggerimento di un protocollo clinico, supportato da una esperienza clinica ancorché limitata, possano essere un valido contributo per lo sviluppo di una nuova ortodonzia sempre più attenta alla tecnologia e alla sua applicazione scientifica.

BIBLIOGRAFIA

1. Bae S., Park H., Kyung H.: Clinical Application of micro-implant anchorage . J. Clin. Orth. Vol. XXXVI N° 5 : 298-302 ,2002
2. Costa A., Raffaini M., Melsen B.: Miniscrews as orthodontic anchorage: A preliminary report, Int. J. adult Orth. Orthogn. Surgery 13:201-209,1998
3. Creekmore T., Eklund M. K.: The possibility of skeletal anchorage . J.Cl.Orth. Aprile : 266-269,1983
4. Incorvati C., Giovannini I., Naccari R.,: Valutazione delle applicazioni delle forze ortodontiche su due tipi di impianto a caricamento precoce. Ortogn. It. 2001 ; 2: 163-171
5. Kanomi R: Mini-implant for orthodontic anchorage, J.Cli.Orth. 31: 763-767,1997
6. Mura P., Maino B.G., Paoletto E.: Midplant: L'ancoraggio assoluto in ortodonzia . Ortodonzia Tecnica Marzo 2000 N° 3 pag: 7-11
7. Ohmae,M., Saito,S., Mormhashi,T., Seki,K., Qu,H., Kanomi,R.: A clinical and histological evaluation of titanium mini-implants as anchors for orthodontic intrusion in the beagle dog. Am. J. Dent. Orth. ;119:489-97, 2001
8. Park H., Bae S., Kyung H., Sung J.: Micro-implant anchorage for treatment of skeletal Class I bialveolar protrusion. J.Cl. Orth.. 35: 417-428, 2001