

[In English, please](#)
[En Español, por favor](#)

Un nuovo metodo per la valutazione dell'inclinazione dei molari indotta dall'espansione rapida del palato

Metin ORHAN *, Serdar ÜSÜMEZ **

* DDS, MS, PhD., Assoc. Prof., Clinical Instructor, Lecturer

** DDS, PhD., Assist. Prof.

Selçuk University, Faculty of Dentistry, Department of Orthodontics, Konya, TURKEY

Corresponding author: [Dr.Serdar ÜSÜMEZ](#) Selcuk University, Faculty of Dentistry, Dept. of Orthodontics Campus, Konya 42079 TURKEY

E-mail: susumez@hotmail.com

Traduzione: Dr. Gabriele Floria DDS

Abstract

Gli autori illustrano una tecnica semplice per la valutazione dell'inclinazione molare durante RME.

1. Introduzione

Le tendenze contemporanee dell'ortodonzia si sono spostate verso i principi dell'ortopedia dentofacciale e verso le modalità di trattamento non estrattive (1-4). L'utilizzo della trazione extra-orale e degli apparecchi funzionali hanno dimostrato effetti nel modificare principalmente i rapporti sagittali e verticali. Una delle procedure ortopediche più efficaci consiste nella separazione della sutura palatina mediana mediante espansione rapida. Tale procedura è stata recentemente oggetto di un rinnovato interesse perchè in grado di aumentare il perimetro dell'arcata, senza influenzare negativamente il profilo facciale. Inoltre aiuta la correzione delle disarmonie sul piano trasversale tra le due arcate (1, 5-8).

Durante l'espansione rapida, insieme ai cambiamenti scheletrici avviene un "tipping" dei denti che fungono da ancoraggio. Questo effetto indesiderato è dovuto a diversi fattori, tra i quali il tipo di apparecchio utilizzato, la resistenza dei tessuti scheletrici circostanti, ed il grado di maturazione. Precauzioni devono essere prese per limitare questo effetto indesiderato. Pur mancando un "consensus" su queste precauzioni sembra che i dispositivi rigidi, il modo di attivazione e la chirurgia di supporto possano aiutare nell'ottenimento del risultato.

Qualunque metodo venga utilizzato è sempre critica la possibilità di misurare il tipping sulle radiografie del cranio in postero-anteriore, per gli studi sulla RME. Questo è

necessario per differenziare la quantità di separazione scheletrica mascellare da quella alveolare.

Data la difficoltà di reperire i contorni dei molari sulla radiografia antero-posteriore e realizzare sovrapposizioni delle strutture ossee, diversi metodi sono stati proposti per la misurazione del tipping (9-12).

Lo scopo di questo articolo è illustrare un nuovo metodo che aiuti la valutazione del torque molare sulle radiografie postero-anteriori dopo RME.

2. Realizzazione

Sui modelli pre-trattamento vengono realizzati in laboratorio degli onlay in Cr-Co sulle superfici occlusali dei primi molari superiori. Questi onlay presentano al centro un prolungamento verticale di 0.9 mm di spessore e di 10 mm di lunghezza. Sulla base degli onlay viene anche realizzato un occhietto che verrà utilizzato per legare un filo interdentale che prevenga ingestioni accidentali (Figures 1-3).

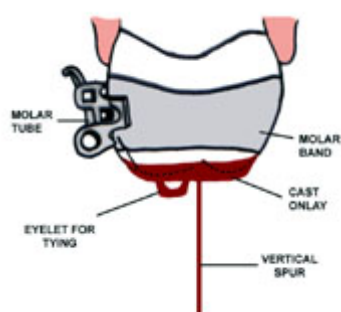


Fig. 1a - 1b

Schema degli onlay occlusali. Si noti in figura 1 come la presenza della banda molare non interferisca sul posizionamento del manufatto.

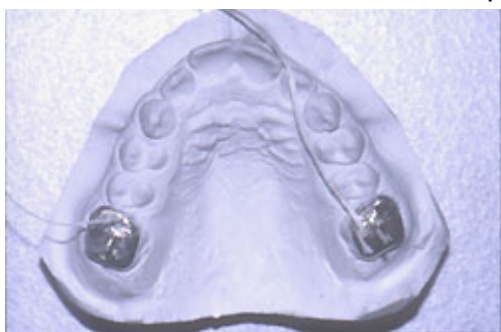

Fig. 2

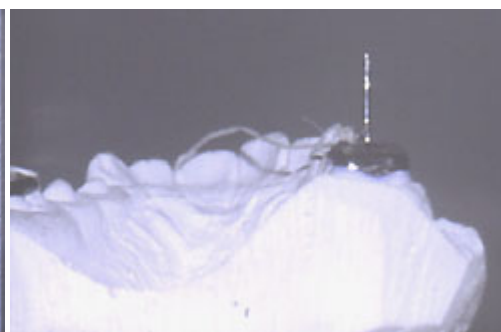


Fig. 3

Gli onlay occlusali montati sul modello.

Si noti come i due manufatti siano legati l'uno all'altro tramite del filo interdentale.

All'arrivo dei manufatti dal laboratorio le superfici occlusali degli stessi vengono attentamente controllate con una lente di ingrandimento per individuare eventuali difetti o bolle di fusione che possano ostacolare l'adattamento dell'onlay sul modello. Ogni imprecisione viene rimossa con un micromotore da laboratorio per un perfetto combaciamento. Segue la disinfezione dei manufatti.

3. Applicazione

Gli onlay, precedentemente legati al filo interdentale, vengono provati e cementati

provvisoriamente con un cemento al poliacrilato alle corrispondenti superfici occlusali ed il paziente viene accompagnato in radiologia. Il paziente viene istruito a non chiudere la bocca fino all'esecuzione della radiografia postero-anteriore. Segue il posizionamento nel cefalostato e lo scatto della radiografia.

Gli onlay vengono poi subito rimossi insieme al cemento provvisorio ed archiviati nella scatola dei modelli del paziente fino al termine dell'espansione rapida del palato. Al termine del trattamento espansivo gli onlay vengono ricementati e la procedura ripetuta, seguita o meno dallo smontaggio dell'espansore, se di tipo Hyrax. Lo smontaggio dell'espansore deve invece avvenire prima della radiografia se questo prevede una copertura delle superfici occlusali.

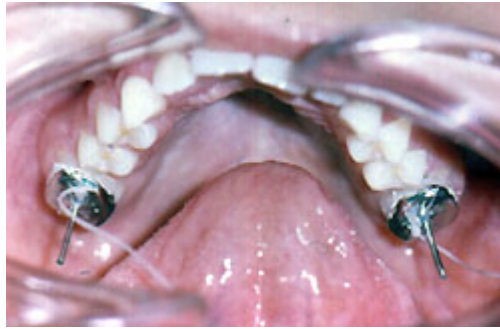

Fig.4

Onlay cementati sui molari. Pregasi notare il filo interdentale per prevenire ingestioni accidentali.

4. Valutazione Radiografica

L'immagine radio-opaca del prolungamento verticale è ben visibile sulle radiografie pre e post operatorie (Figures 5A and 5B). Questa immagine rappresenta il prolungamento dell'asse lungo del molare e la sua inclinazione cambia al modificarsi del tipping.

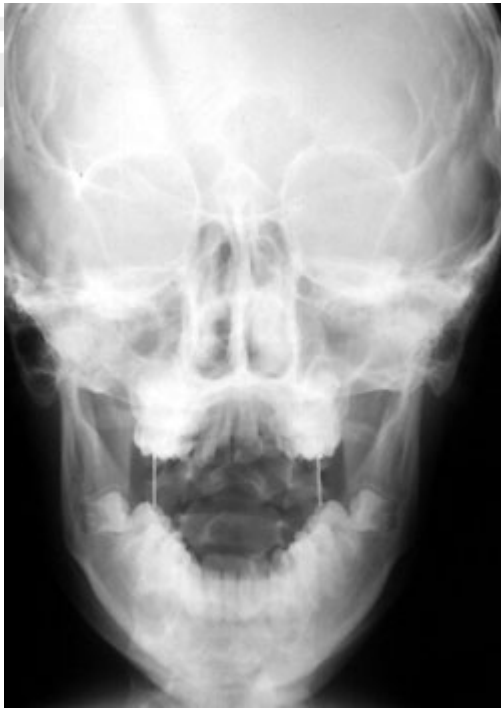

Fig. 5a

Radiografia posteroanteriore con gli onlay montati prima del trattamento di espansione rapida. I prolungamenti verticali degli onlay sono chiaramente visibili.

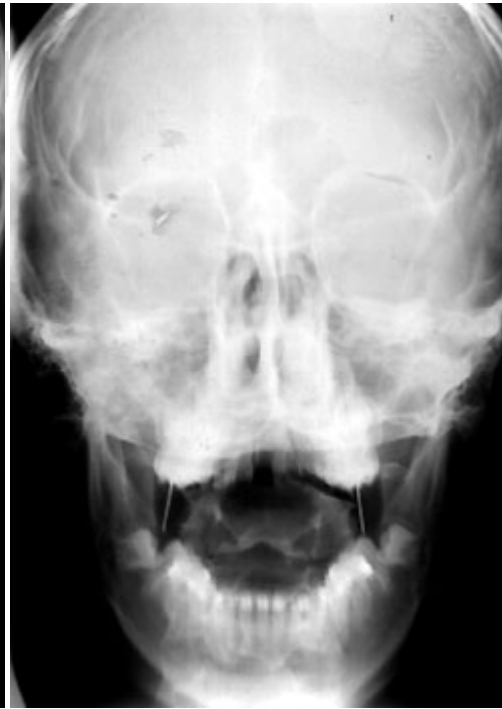

Fig. 5b

Radiografia posteroanteriore con gli onlay montati al termine dell' RME.

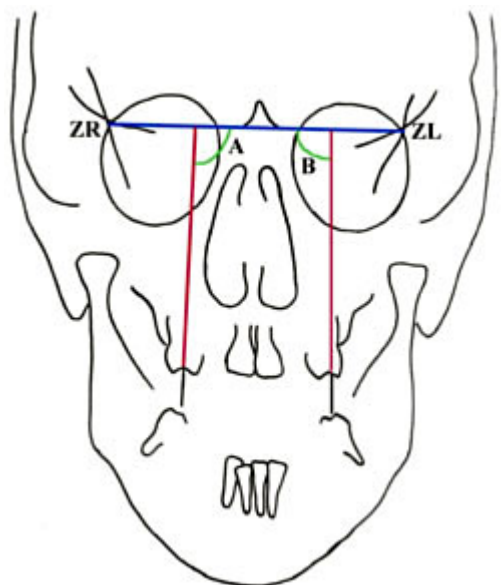


Fig. 6a

Si costruiscono le linee usando il prolungamento degli onlay su di una linea cefalometrica di base per evidenziare le modifiche nell'inclinazione.

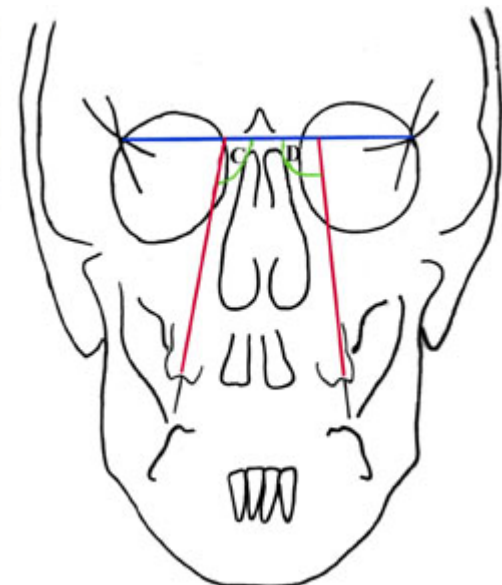


Fig. 6b

Le differenze tra gli angoli A-C e B-D corrispondono ai cambiamenti nell'inclinazione dei molari.

Le linee rosse in figura 6a e 6b rappresentano l'asse lungo dei molari e vengono costruite

con le normali tecniche cefalometriche. I cambiamenti possono essere valutati secondo ogni tecnica cefalometrica individuale e riflettono il torque molare. In questa rappresentazione, la linea ZL-ZR (costruita all'intersezione delle orbite con la sutura zigomatico-frontale destra e sinistra) può rappresentare un buon esempio per la misurazione (Figure 6 A and B). I cambiamenti possono essere espressi in valori angolari.

5. Conclusioni

Questa tecnica semplice e facile da usare venne ideata per uno studio cefalometrico in postero-anteriore sull' RME. Si è rivelata utile e precisa e può essere utilizzata anche su ogni altro dente che deve essere valutato radiograficamente. Così come può essere utilizzata anche in radiografie latero-laterali per valutare l'inclinazione mesio-distale. I principali svantaggi sono rappresentati dal lavoro del laboratorio e dalla necessità di una radiografia addizionale.

References

1. **Haas AJ.** Just the beginning of dentofacial orthopedics. *Am J Orthod* 1970;57:219-55.
 2. **Harvold EP.** The activator in interceptive orthodontics. St. Louis: CV Mosby, 1974.
 3. **Pancherz H.** Treatment of Class II malocclusions by jumping the bite with the Herbst appliance: a cephalometric investigation. *Am J Orthod* 1979;76:423-41.
 4. **Subtelny JD.** Oral respiration: facial maldevelopment and corrective dentofacial orthopedics. *Angle Orthod* 1980;50:147-64.
 5. **Bishara SE, Staley RN.** Maxillary expansion: clinical implications. *Am J Orthod Dentofac Orthop* 1987;91:3-14.
 6. **Haas AJ.** Rapid expansion of the maxillary dental arch and nasal cavity by opening the midpalatal suture. *Angle Orthod* 1961;31:73-90.
 7. **Haas AJ.** The treatment of maxillary deficiency by opening the midpalatal suture. *Angle Orthod* 1965;35:200-17.
 8. **Haas AJ.** Long-term post treatment evaluation of rapid palatal expansion. *Angle Orthod* 1980;50:189-217.
 9. **Adkins MD, Nanda RS, Currier GF.** Arch perimeter changes on rapid palatal expansion. *Am J Orthod Dentofac Orthop* 1990; 97:194-9.
 10. **Handelman CS.** Nonsurgical rapid maxillary alveolar expansion in adults: A clinical evaluation. *Angle Orthod* 1997;4:291-308.
 11. **Asanza S, Cisneros GJ, Nieberg LG.** Comparison of Hyrax and bonded expansion appliances. *Angle Orthod.* 1997;1:15-22.
 12. **Ingervall B, Göllner P, Gebauer U, Fröhlich K.** A clinical investigation of the correction of unilateral first molar crossbite with a transpalatal arch. *Am J Orthod Dentofac Orthop* 1995;107:418-425.
-

To cite this article please write: A new method for the assessment of changes in molar inclination during RME. M. ORHAN, S. ÜSÜMEZ. Virtual Journal of Orthodontics [serial online] 2001 Oct 15; 4(2): Available from URL: <http://www.vjo.it/042/molar.htm>

XML version of this article is available for compatible browsers (e.g. StarOffice 6.0) or download at this URL: <http://www.vjo.it/042/molar.xml>

[about us](#) | [current issue](#) | [home](#)

Virtual Journal of Orthodontics ISSN - 1128 6547
Issue 4.2 - 2001 - <http://www.vjo.it/vjo042.htm>
Copyright © 1996-2001 All rights reserved
E-mail: staff@vico.it